# KOMPENDIUM EKG

## dla Ratownika Medycznego

Ocena rytmu • Rytmy prawidłowe • Zaburzenia rytmu

Bloki AV • Rytmy zatrzymania krążenia



Ratownictwo Medyczne | Sem. 4

MedKrak Sp. z o.o. | 2026

**Systematyczna ocena EKG — zawsze w tej samej kolejności!**
Prędkość papieru: 25 mm/s | 1 mały kwadrat = 0,04 s | 1 duży kwadrat = 0,20 s | 1 mV = 10 mm

## 1 RYTM — miarowy czy niemiarowy?

- Oceń odstępy RR (szczyt R do szczytu R).
- Miarowy = wszystkie RR równe (różnica <10%).
- Niemiarowy = różne RR (np. FA, ekstrasystolie, blok Wenckebacha).
- Wskazówka: przyłóż linijkę lub skraj kartki do kolejnych R.

## 2 CZĘSTOŚĆ RYTMU — bradykardia / norma / tachykardia?

- Metoda 300: 300 ÷ liczba dużych kwadratów między R a R.
- Metoda 1500: 1500 ÷ liczba małych kwadratów między R a R.
- Norma: 60–100/min | Bradykardia: <60/min | Tachykardia: >100/min.
- Przy niemiarowym rytmie: policz kompleksy w 6 sekundach × 10.

## 3 FALE P — czy są? Regularne? Przed każdym QRS?

- P prawidłowe: wygładzone, dodatnie w II, ujemne w aVR.
- Brak P → migotanie przedsionków (FA) lub zastępczy rytm komorowy.
- P bez QRS → blok AV (II lub III stopnia).
- Wiele P na jeden QRS → trzepotanie przedsionków (AFL).

## 4 ODSTĘP PR — prawidłowy czy wydłużony?

- Prawidłowy PR: 0,12–0,20 s (3–5 małych kwadratów).
- PR > 0,20 s (>5 kw.) = blok AV I stopnia.
- PR zmienny (coraz dłuższy) = blok AV II Mobitz I (Wenckebach).
- PR stały ale QRS wypadają = blok AV II Mobitz II.

## 5 ZESPÓŁ QRS — wąski czy szeroki?

- Prawidłowy QRS: <0,12 s (<3 małe kwadraty) = nadkomorowy.
- QRS szeroki (>0,12 s) = komorowy lub blok odnogi (LBBB/RBBB).
- Brak QRS lub chaotyczny = VF, asystolia, artefakt.
- Sprawdź osi QRS: norma 0° do +90°.

## 6 ODCINEK ST i FALA T — uniesienie / obniżenie?

- ST uniesiony (>1 mm w 2 odprowadzeniach) → STEMI do wykluczenia.
- ST obniżony → niedokrwienie, NSTEMI, efekt naparstnicy.
- T ujemne → niedokrwienie, przerost, bloki.
- T ostro-spiczaste wysokie → hiperkaliemia.

## Rytm Zatokowy Prawidłowy (NSR)

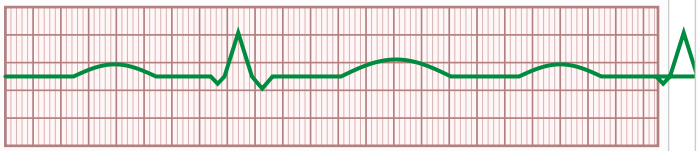

**60–100/min | QRS wąski | P przed każdym QRS**

NORMA MIAROWY

Prawidłowy rytm serca — 60–100/min.
Fale P: regularne, poprzedzają każdy QRS.

## Tachykardia Zatokowa

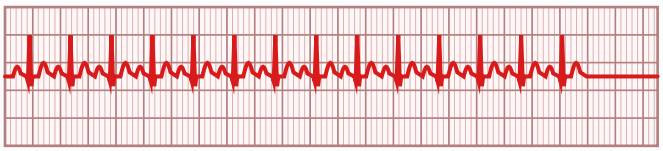

**>100/min | P przed QRS | QRS wąski**

TACHYKARDIA >100/min

Częstość >100/min, zazwyczaj 100–160/min.
P przed każdym QRS — rytm zatokowy zachowany.

## Bradykardia Zatokowa

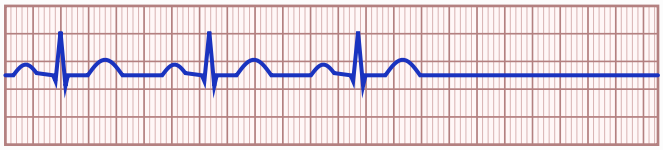

**<60/min | P przed QRS | QRS wąski**

BRADYKARDIA <60/min

Częstość <60/min.
P prawidłowe przed każdym QRS. Miarowy.

## Częstoskurcz Nadkomorowy (SVT)

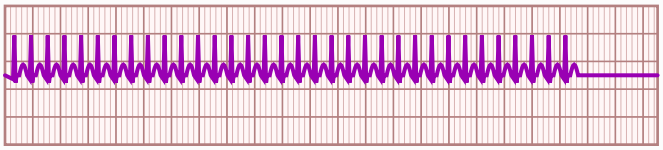

**150–250/min | QRS wąski | P ukryte**

SVT NAGŁE

Częstość 150–250/min. QRS wąski (<0,12 s).
Fale P ukryte w QRS lub za nim.

## Migotanie Przedsionków (FA / AF)

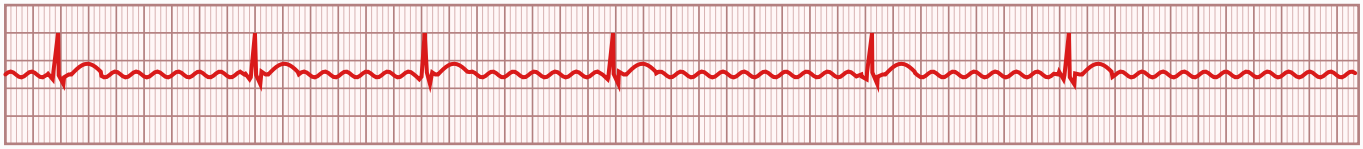

**Niemiarowy | Brak P | Linia podstawy drżąca | QRS wąski**

NIEMIAROWY BRAK FAL P UDAR!

Najczęstsza arytmia. Chaotyczna depolaryzacja przedsionków ~350–600/min.
EKG: brak wyraźnych fal P, drżąca linia izolektryczna (fale f).
QRS: wąskie (jeśli brak bloku odnogi), niemiarowe odstępy RR — klucz!
Przyczyny: nadciśnienie, wada mitralna, nadczynność tarczycy, alkohol, kardiomiopatia.

## Trzepotanie Przedsionków (AFL / Atrial Flutter)

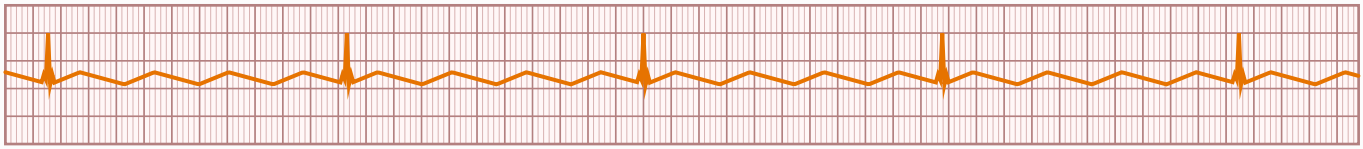

**Regularny | Fale piłokształtne (F) ~300/min | Blok AV 2:1 / 4:1**

MIAROWY FALE F = PIŁOKSZTAŁTNE 2:1 / 4:1

Szybka, regularna depolaryzacja przedsionków ~300/min (makroreentry).
EKG: fale F = piłokształtne (najlepiej widoczne w II, III, aVF).
Częstość komór: zależy od bloku AV — najczęściej 2:1 (150/min) lub 4:1 (75/min).
RR regularne (jeśli blok stały). Brak izolinii między falami F.

**ZATRZYMANIE KRĄŻENIA (NZK) — 4 rytmy:**
Do defibrylacji: VF, VT bez tętna | NIEdefibrylowalne: Asystolia, PEA

## Migotanie Komór (VF)

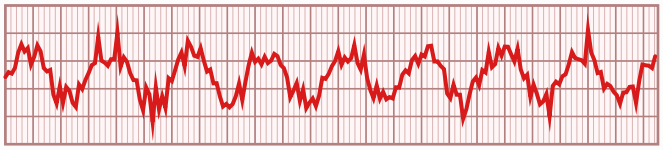

**CHAOTYCZNY | Brak QRS | DEFIB!**

DEFIB! NZK

Chaotyczna, nieuporządkowana aktywność elektryczna komór.
EKG: brak QRS, fale nieregularne o zmiennej amplitudzie.
Mechanicznie: BRAK skurczu → NZK natychmiast!

## Częstoskurcz Komorowy (VT) bez tętna

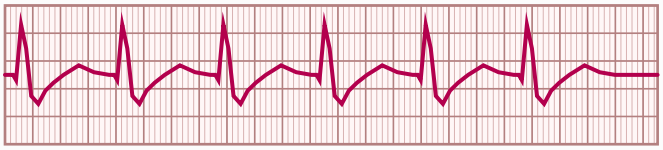

**MIAROWY | QRS SZEROKI >0,12s | DEFIB!**

DEFIB! QRS SZEROKI

Szybki rytm komorowy >100/min, QRS szerokie (>0,12 s).
Monomorphic VT: jednakowe, regularne QRS.
Jeśli BEZ tętna → jak VF → RKO + defibrylacja!

## Asystolia

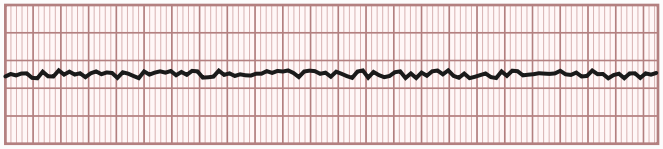

**LINIA PROSTA | Brak aktywności el.**

NIE DEFIB! NZK

Brak elektrycznej aktywności serca. Linia prosta (lub minimal noise).
ZAWSZE sprawdź: odprowadzenia, elektrody, kontakt z pacjentem!
Upewnij się w 2 odprowadzeniach — wyklucz błąd techniczny.

## PEA — Czynność Elektryczna Bez Tętna

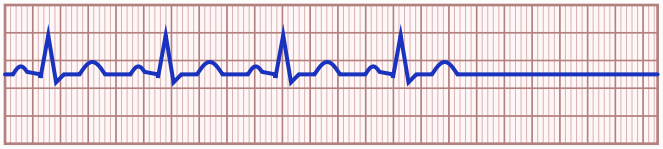

**ZORGANIZOWANY rytm EKG | BRAK tętna | NIE DEFIB**

NIE DEFIB! 4H + 4T!

EKG: może wyglądać normalnie lub prawie normalnie.
Pacjent: BRAK tętna centralnego pomimo aktywności el.
Diagnoza: aktywność EKG + brak tętna = PEA.

## Blok AV I stopnia



**PR >0,20 s (>5 kw.) | Każde P przewiedzione | MIAROWY**

PR WYDŁUŻONY | ŁAGODNY

Każda fala P jest przewiedzione do komór — żaden QRS nie wypada.
PR stale >0,20 s (>5 małych kwadratów) — to jedyny objaw.

## Blok AV II stopnia — Mobitz I (Wenckebach)

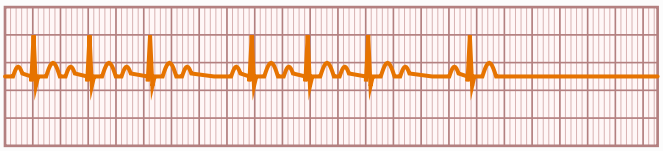

**PR coraz dłuższy → wypadnięcie QRS → reset**

PR ROŚNIE | WYPADNIĘCIE QRS

PR progresywnie się wydłuża aż do wypadnięcia QRS — potem reset.
Po wypadniętym QRS: PR wraca do wartości wyjściowej.

## Blok AV II stopnia — Mobitz II

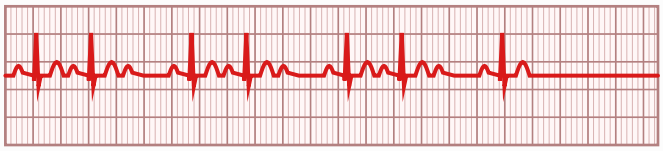

**PR STAŁY → nagłe wypadnięcie QRS (bez ostrzeżenia)**

PR STAŁY | NAGŁE QRS! | NIEBEZPIECZNY

PR stały (nie wydłuża się), ale nagle QRS wypada bez ostrzeżenia.
QRS często SZEROKI (zaburzenie poniżej węzła AV — w pęczku Hisa)

## Blok AV III stopnia — Całkowity

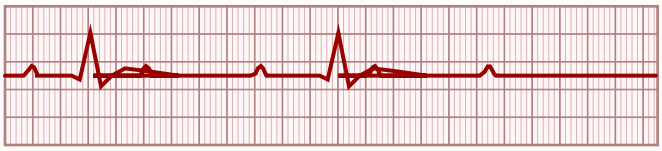

**P i QRS NIEZALEŻNE | Dysocjacja AV | SZEROKI QRS**

DYSOCJACJA AV | PILNE! | QRS SZEROKI

Brak przewodzenia z przedsionków do komór — całkowita dysocjacja.
P: swoja częstość (70–80/min). QRS: rytm zastępczy (30–40/min).

# Blok Lewej Odnogi (LBBB) i Tabela Podsumowująca



## Blok Lewej Odnogi Pęczka Hisa (LBBB)

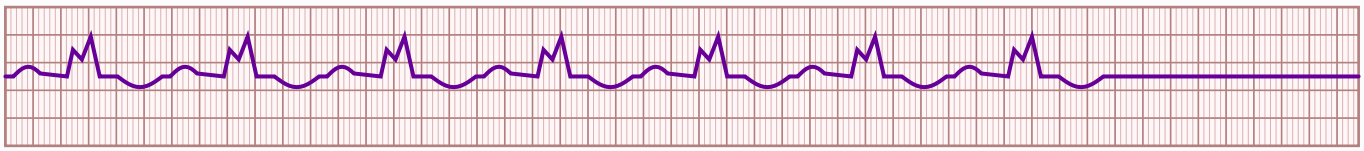

**QRS >0,12s | Wzorzec M w V5/V6 | Blok w lewej odnodze**

**QRS SZEROKI** **STEMI RÓWNOWAŻNIK!**

QRS ≥0,12 s (≥3 małe kwadraty) — wymagany do rozpoznania.
Wzorzec M (notched R) w V5, V6, aVL — odprowadzenia boczne.

## Tabela podsumowująca — szybka identyfikacja rytmu

| Rytm | Fale P | PR | QRS | RR | Częstość | Priorytet |
|---|---|---|---|---|---|---|
| NSR | Prawidłowe | 0,12-0,20 | Wąski <0,12 | Miarowy | 60-100 | Monitoruj |
| Tachykardia zatokowa | Prawidłowe | N | Wąski | Miarowy | >100 | Lecz przyczynę |
| Bradykardia zatokowa | Prawidłowe | N | Wąski | Miarowy | <60 | Atropina jeśli obj. |
| SVT | Ukryte/za QRS | N/A | Wąski | Miarowy | 150-250 | Adenozyna/KW |
| FA (AF) | Brak (fale f) | Brak | Wąski* | NIEMIARowy | 60-170 | Monitoruj/KW |
| AFL | Fale F piłok. | Brak | Wąski* | Miarowy | 75-150 | Kardiowersja |
| VT z tętnem | Dysocjacja | N/A | SZEROKI | Miarowy | >100 | KW/Amiodaron |
| VF | Brak | Brak | Brak QRS | Chaos | Chaos | DEFIB natychmiast |
| Asystolia | Brak | Brak | Brak | Brak | 0 | RKO + Adrenalina |
| PEA | Może być | Może być | Zorg. | Różny | Różna | RKO + 4H/4T |
| Blok AV I | Prawidłowe | >0,20s | Wąski | Miarowy | N | Obserwacja |
| Blok AV II Mob.I | Prawidłowe | Rośnie | Wąski | Niemi. | N/obniż. | Atropina/PM |
| Blok AV II Mob.II | Prawidłowe | Stały | SZEROKI | Niemi. | Obniżona | TCP → PM |
| Blok AV III | Dysocjacja | Brak zw. | SZEROKI | Miarowy | 30-40 | TCP → PM |
| LBBB | Prawidłowe | N | SZEROKI M | Miarowy | N | Wyklucz STEMI |

** Jeśli towarzyszący blok odnogi → QRS szeroki | N = prawidłowy | KW = kardiowersja elektryczna | PM = stymulator | TCP = pacing przezskórny*

# Topografia zawału — która ściana, które odprowadzenia

**STEMI = uniesienie ST ≥1 mm w ≥2 sąsiednich odprowadzeniach (≥2 mm w V1–V3)**
Zawsze szukaj zmian lustrzanych (reciprocal) — potwierdzają STEMI i wskazują ścianę!

| Ściana | Uniesienie ST | Obniżenie (lustro) | Tętnica | Uwagi kliniczne |
|---|---|---|---|---|
| **ŚCIANA DOLNA**<br>II, III, aVF | **I, aVL** | | RCA (90%) / LCx (10%) | Bradykardia, blok AV, hipotonia. Ryzyko zawału RV!<br>UWAGA: unikaj azotanów przy podejrzeniu RV. |
| **ŚCIANA PRZEDNIA**<br>V1–V4 | **II, III, aVF** | | LAD | Największy obszar ryzyka → wstrząs kardiogenny.<br>Blok LBBB, VT/VF, dysfunkcja LV. Tombstone ST. |
| **ŚCIANA BOCZNA**<br>I, aVL, V5–V6 | **V1–V3 (niekiedy)** | | LCx | Często towarzyszący do dolnego/przedniego.<br>Izolowany rzadki. Mniejszy obszar martwicy. |
| **ŚCIANA PRZEGRODOWA**<br>V1–V2 | **Brak typowych** | | LAD (sept.) | QS w V1–V2. Ryzyko perforacji przegrody.<br>Może towarzyszyć blokowi LBBB. |
| **ŚCIANA TYLNA**<br>V7–V9 (uniesienie!) | **V1–V3 wysoka R** | **↓ obniżenie ST** | RCA lub LCx | TRUDNY — brak uniesień w 12 standardowych.<br>V1–V3: wysokie R + poziome obniżenie ST = lustro.<br>Dodaj V7–V9: uniesienie ≥0,5 mm = STEMI tylny. |
| **PRAWA KOMORA (RV)**<br>V1, V3R–V4R | **Brak typowych** | | RCA (proksymalna) | Towarzyszy zawałowi dolnemu!<br>Triada: hipotonia + żylne przepełnienie + czyste płuca.<br>BEZWZGLĘDNIE unikaj azotanów i diuretyków! |

*RCA = prawa t. wieńcowa | LAD = lewa t. zstępująca przednia | LCx = gałąź okalająca | Czerwony = zmiany lustrzane*

## Schemat: bloki anatomiczne EKG



## Ewolucja zmian EKG w zawale serca (STEMI)

**FAZA 0 — Minuty**
**Hiperakutalne T (wysokie, szerokie)**
Pierwsze minuty — łatwo przeoczyć
Wysoki, szeroki, symetryczny T.
Jeszcze bez uniesienia ST.

**FAZA 1 — 1–6h**
**Uniesienie ST (fala Pardeego)**
Uniesienie ST tombstone/convex.
Brak Q — martwica jeszcze nie
Zmiany lustrzane w przeciwnych

**FAZA 2 — 6–24h**
**ST + Q patologiczny**
Pojawia się Q patologiczny (>0,04
ST nadal uniesiony. T się odwraca
Martwica pełnościenna.

**FAZA 3 — Dni–tygodnie**
**ST normalizuje Odwrócone T**
ST wraca do izolinii.
T odwrócone (ujemne).
Q patologiczny pozostaje.

**FAZA 4 — Miesiące**
**Blizna: Q patologiczny**
Stały Q patologiczny = blizna.
ST i T mogą się normalizować.
Brak Q = zawał podwsierdziowy.

## Wzorce EKG w zawale — paski z opisem (1/2)

### 1. HIPERAKUTALNE T — Faza 0 zawału (pierwsze minuty)

**Odprowadzenia: II, III, aVF (zawał dolny) | lub V1–V4 (zawał przedni)**

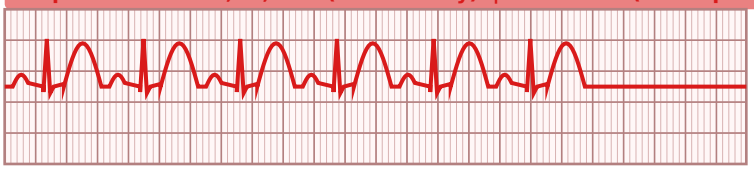

Co widzisz: wysokie, szerokie, symetryczne fale T — wyraźnie wyższe niż w
Fala T jest spłaszczona u szczytu i szeroka u podstawy — nie ostro spiczasta
Odcinek ST jeszcze nie uniesiony lub minimalnie — to faza PRZED klasyczny
Brak fali Q — martwica jeszcze nie nastąpiła, okno ratowania jest otwarte!
PUŁAPKA: łatwo przeoczyć jeśli nie porównujesz z poprzednim EKG pacjenta

### 2. STEMI ŚCIANA DOLNA — uniesienie ST w II, III, aVF

**Uniesienie ST: II, III, aVF | Zmiany lustrzane: I, aVL | Dodaj: V3R–V4R (RV)**

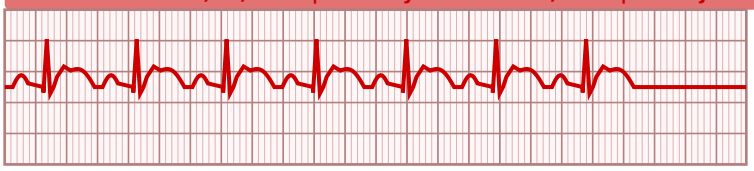

Co widzisz: wypukłe ku górze (convex) uniesienie ST ≥1 mm w II, III i aVF.
Uniesienie najwyższe zwykle w III. Fala T może być wysoka, płaska lub odwr
ZAWSZE szukaj zmian lustrzanych: obniżenie ST w I i aVL potwierdza rozpoz
Przyczyna: zamknięcie RCA (prawa tętnica wieńcowa) w ~90% przypadków
Ryzyko: bradykardia zatokowa, bloki AV (pobudzenie n. błędnego przez RCA

### 3. STEMI ŚCIANA PRZEDNIA — tombstone ST w V1–V4

**Uniesienie ST: V1–V4 | Rozległy przedni: V1–V6, I, aVL | Lustro: II, III, aVF**

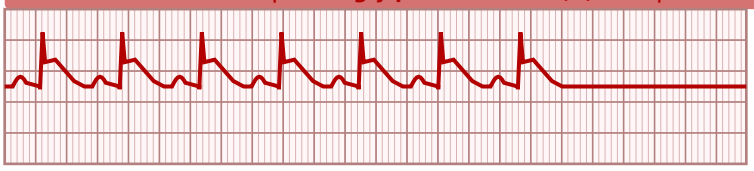

Co widzisz: uniesienie ST o kształcie 'nagrobka' (tombstone) — trapezu lub
QRS wchodzi wprost w wysoko uniesiony ST — brak wyraźnego powrotu do
Im więcej odprowadzeń objętych zmianami i im wyższe uniesienie, tym gors
Szukaj zmian lustrzanych: obniżenie ST w II, III, aVF.
Przyczyna: zamknięcie LAD — lewa tętnica zstępująca przednia.

## Wzorce EKG w zawale — paski z opisem (2/2)

### 4. ZMIANY LUSTRZANE (reciprocal changes) — obniżenie ST

**Odprowadzenia: I, aVL (lustro zawału dolnego) | V1–V3 (lustro zawału tylnego)**

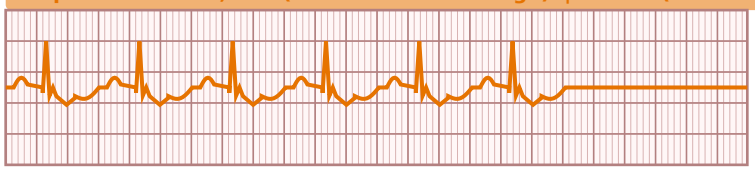

Co widzisz: poziome lub skośne w dół obniżenie odcinka ST ≥0,5 mm.
Fala T może być dodatnia i wysoka — odwrotność ujemnego T po stronie za
To nie jest samodzielna diagnoza — zawsze towarzyszy uniesieniu ST gdzie
Obniżenie ST w I i aVL + uniesienie w II, III, aVF = zawał dolny (RCA).
Obniżenie poziome w V1–V3 bez uniesień = podejrzenie zawału tylnego → V

### 5. ZAWAŁ TYLNY — obraz lustrzany w V1–V3, potwierdzenie V7–V9

**V1–V3: wysoka R + obniżenie ST (lustro) | Potwierdź uniesieniem w: V7, V8, V9**

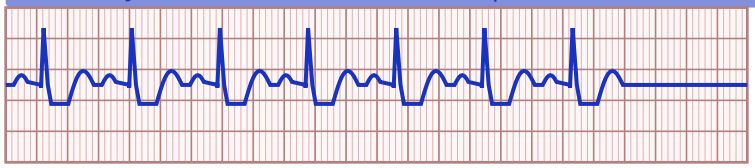

Co widzisz: wysoka fala R w V1–V2 (odpowiednik Q patologicznego widziane
Poziome obniżenie ST w V1–V3 ≥0,5 mm — wyraźne, trwałe.
Wysokie symetryczne T (odpowiednik ujemnego T od strony zawału).
W standardowych 12 odprowadzeniach BRAK uniesień ST — to pułapka diag
Wykonaj V7 (linia środkowa łopatki), V8 (linia przykręgosłupowa), V9 (przyk

### 6. BLIZNA ZAWAŁOWA — Q patologiczny + ujemne T

**Odprowadzenia z Q: zależnie od lokalizacji przebytego zawału**



Co widzisz: głęboki Q patologiczny na początku QRS, po którym małe R.
Kryterium Q patologicznego: szerokość >0,04 s (>1 mały kwadrat) LUB głęb
Odwrócone T (ujemne) — ślad po przebytym niedokrwieniu lub aktywne nie
Q dolny (II, III, aVF) = przebyty zawał dolny. Q w V1–V4 = przebyty zawał pr
Q patologiczny może pojawić się już po 2–3h od okluzji i trwa latami.

## Wzorzec NSTEMI — obniżenie ST bez uniesienia

### 7. NSTEMI — obniżenie ST + ujemne T (brak uniesienia!)

**Odprowadzenia: V4–V6, I, aVL lub II, III, aVF — zależnie od tętnicy | EKG może być PRAWIDŁOWE**

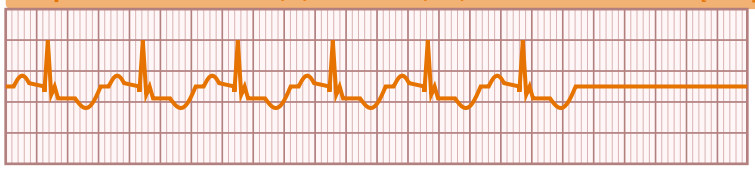

Co widzisz: poziome lub skośne w dół obniżenie ST ≥0,5 mm bez uniesień.
Fala T ujemna, symetryczna — szczególnie w V4–V6 lub II, III, aVF.
KLUCZOWE: EKG może być ZUPEŁNIE PRAWIDŁOWE przy NSTEMI — nie wyk
Rozpoznanie potwierdza: podwyższenie troponin (Tn I lub TnT) w 2 pomiara
Pilność: koronarografia w ciągu 24–72h. Przy niestabilności → jak STEMI.

## NSTEMI — zawał bez uniesienia ST

- EKG: obniżenie ST ≥0,5 mm i/lub ujemne T w ≥2 sąsiednich odprowadzeniach. Może być PRAWIDŁOWE!
- Troponiny: podwyższone — klucz diagnostyczny (EKG może nie wykazywać zmian).
- Różnica od UA: w NSTEMI troponiny są podwyższone, w niestabilnej dusznicy — PRAWIDŁOWE.
- Postępowanie: ASA 300 mg p.o. + heparyna + O2 jeśli SpO2 <94% + nitraty + morfina przy bólu.
- Pilność: koronarografia 24–72h. Przy niestabilności hemodynamicznej → tryb pilny jak STEMI.
- PAMIĘTAJ: ujemne EKG NIE wyklucza NSTEMI — zawsze oznacz troponiny!

## Różnicowanie: STEMI vs NSTEMI vs UA

| Cecha | STEMI | NSTEMI | Niestabilna dusznica (UA) |
|---|---|---|---|
| **Uniesienie ST** | **TAK (≥1mm, ≥2 odprow.)** | NIE | NIE |
| **Obniżenie ST / ujemne T** | **Zmiany lustrzane** | TAK (typowe) | Może być |
| **Troponiny** | **Podwyższone** | Podwyższone | PRAWIDŁOWE |
| **EKG może być normalne?** | **NIE** | TAK! | TAK |
| **Pilność PCI** | **Natychmiast (<90-120 min)** | 24–72h (lub pilnie) | Wg ryzyka |
| **Martwica mięśnia?** | **TAK (pełnościenna)** | TAK (subendokard.) | NIE |

## Algorytm postępowania ratownika przy bólu w klatce

**1. BEZPIECZEŃSTWO + OCENA WSTĘPNA**
xABCDE. ACVPU. SpO2, tętno, RR, EKG w ciągu 10 min od kontaktu!

**2. EKG 12-ODPROWADZENIOWE**
Oceń ST w każdym odprowadzeniu. Dodaj V3R–V4R (RV) i V7–V9 (tylna) jeśli wskazanie.

**3. DOSTĘP iv + ASA**
ASA 300 mg p.o. (jeśli brak przeciwwskazań) + dostęp iv x2. Pobierz krew (troponiny, morfologia, koagulacja).

**4. TLEN + NITRATY**
O2 jeśli SpO2 <94%. NTG spray/p.o. jeśli RR >100 i brak bradykardii. UNIKAJ przy zawale RV i RR <100!

**5. MORFINA (ostrożnie)**
2–4 mg iv przy silnym bólu opornym na nitraty. Uwaga: może maskować objawy i zwalniać wchłanianie leków p.o.

**6. MONITOROWANIE CIĄGŁE**
EKG, SpO2, RR co 5 min. Defibrylator gotowy! Gotowość na VT/VF i NZK.

**7. KONTAKT Z CENTRUM PCI**
Przy STEMI: aktywacja pracowni hemodynamiki ZANIM dotrzesz! Door-to-balloon <90 min (optimum).

**8. TRANSPORT**
Pozycja półsiedząca. Spokojnie. Ciągłe monitorowanie. Poinformuj szpital o przyjeździe i obrazie EKG.

# Farmakoterapia w zawale serca — leki ratownika

## Schemat MONA — podstawa postępowania w zawale (i ACS)

M — Morfina | O — Oxygen (tlen) | N — Nitrogliceryna | A — Aspirin (ASA)

*Uwaga: kolejność stosowania to O → A → N → M (tlen i ASA zawsze pierwsze!)*

### KWAS ACETYLOSALICYLOWY (ASA)

*antyagregant / inhibitor COX*

**Dawka:** **300 mg jednorazowo (dawka nasycająca)**

**Droga:** p.o. — tabletka do rozgryzienia / połknięcia

**Wskazanie:**

- Każdy pacjent z podejrzeniem ACS/zawału
- STEMI, NSTEMI, niestabilna dusznica
- Podaj natychmiast po rozpoznaniu

**Przeciwwskazania:**

- × Czynne krwawienie z przewodu pokarmowego
- × Ciężka alergia na salicylany
- × Trombocytopenia (<50 tys.)

*Po dawce nasycającej → 75–100 mg/dobę przewlekle*

*Nie czekaj na wyniki badań — podaj klinicznie!*

### NITROGLICERYNA (NTG)

*azotan / wazodylatator*

**Dawka:** **0,4–0,8 mg p.o./spray | lub 1–3 mg/h iv (wlew)**

**Droga:** spray podjęzykowy / tabletka SL / wlew iv

**Wskazanie:**

- Ból wieńcowy — ulga objawowa
- Obrzęk płuc z uniesionym RR
- Nadciśnienie tętnicze w przebiegu ACS

**Przeciwwskazania:**

- × RR skurczowe < 90 mmHg (hipotonia!)
- × Zawał prawej komory (RV) — BEZWZGLĘDNIE!
- × Bradykardia < 50/min
- × Inhibitory PDE-5 w ciągu 24–48h (sildenafil)

*Przy zawale RV → NTG może wywołać wstrząs!*

*Powtarzaj co 5 min jeśli RR >90 i ból utrzymuje się*

*Wlew iv: 10–200 mcg/min — titracja wg RR*

### MORFINA

*opioid / analgetyk*

**Dawka:** **2–4 mg iv powoli (można powtórzyć co 5–10 min**

**Droga:** iv — powoli przez 2–3 minuty | max ~10 mg

**Wskazanie:**

- Silny ból wieńcowy oporny na nitraty
- Obrzęk płuc (zmniejsza obciążenie wstępne)
- Silny lęk, pobudzenie

**Przeciwwskazania:**

- × Hipotonia (RR <90 mmHg)
- × Depresja oddechowa (SpO2 <94% bez O2)
- × Ostrożnie: POChP, astma, wiek podeszły

*Uwaga: morfina może MASKOWAĆ objawy NSTEMI!*

*Zwalnia wchłanianie doustnych leków p-płytkowych*

*Odtrutka: nalokson 0,4 mg iv jeśli depresja odd.*

### TLEN (O2)

*suplementacja O2*

**Dawka:** **2–4 L/min przez wąsy | lub 10–15 L/min przez maskę**

**Droga:** inhalacja — wąsy tlenowe lub maska z rezerwuarem

**Wskazanie:**

- SpO2 < 94% — suplementacja obowiązkowa
- Duszność, obrzęk płuc, hipoksemia
- NZK — 100% O2 przez BVM

**Przeciwwskazania:**

- × SpO2 ≥ 94% — tlen NIE jest wskazany rutynowo!
- × Hiperoksja szkodzi — nasila uszkodzenie niedokrwienne

*Cel: SpO2 94–98% (nie więcej!)*

*Dawne wytyczne: tlen dla każdego — to już nieaktualne*

*Monitoruj pulsoksymetrem — titruj przepływ*

### HEPARYNA NIEFRAKCJONOWANA (UFH)

*antykoagulant*

**Dawka:** **60–70 j.m./kg iv bolus (max 5000 j.m.) + wlew**

**Droga:** iv bolus + wlew ciągły | lub sc (LMWH alternatywnie)

**Wskazanie:**

- STEMI przed PCI — antykoagulacja
- NSTEMI / UA — leczenie przeciwzakrzepowe
- Zapobieganie dalszej progresji skrzepliny

**Przeciwwskazania:**

- × Czynne krwawienie wewnętrzne
- × Małopłytkowość poheparynowa (HIT) w wywiadzie
- × Ostrożnie: po niedawnej operacji

*W ratownictwie: bolus 5000 j.m. iv + przekaż do szpitala*

*LMWH (enoksaparyna): 1 mg/kg sc — wygodniejsza*

### KLOPIDOGREL / TIKAGRELOL

*antyagregant / inh. P2Y12*

**Dawka:** **Klopidogrel: 300–600 mg p.o. | Tikagrelol: 180 mg**

**Droga:** p.o. — tabletka do połknięcia (dawka nasycająca)

**Wskazanie:**

- STEMI i NSTEMI — podwójna antyagregacja z ASA
- Tikagrelol preferowany (szybszy, silniejszy efekt)
- Podaj w izbie przyjęć lub przed PCI

**Przeciwwskazania:**

- × Czynne krwawienie
- × Tikagrelol: ciężka niewydolność wątroby, udar krwotoczny
- × Klopidogrel: ostrożnie przy CYP2C19 inhibitorach

*Ratownik podaje ASA — klopidogrel/tikagrelol zwykle SOR*

*Podwójna antyagregacja (DAPT) = ASA + P2Y12 inhibitor*

**Kolejność podawania leków w praktyce ratownika:**

1. Tlen (jeśli SpO2 <94%) → 2. ASA 300 mg p.o. → 3. Dostęp iv → 4. NTG (jeśli RR >90) → 5. Morfina (jeśli ból oporny) → 6. Heparyn

## Różnice w farmakoterapii: STEMI vs NSTEMI

| Lek | STEMI | NSTEMI / UA |
|---|---|---|
| **ASA 300 mg** | TAK — natychmiast, zawsze | TAK — natychmiast, zawsze |
| **Tlen O2** | Jeśli SpO2 <94% — cel 94–98% | Jeśli SpO2 <94% — cel 94–98% |
| **Nitrogliceryna** | TAK — jeśli RR >90 i brak RV<br>BEZWZGL. UNIKAJ przy zawale RV! | TAK — ból wieńcowy, RR >90<br>Ostrożnie przy hipotonii |
| **Morfina** | TAK — przy silnym bólu<br>opornym na nitraty | OSTROŻNIE — może maskować objawy<br>zwalnia wchłanianie DAPT p.o. |
| **Heparyna iv** | TAK przed i w trakcie PCI<br>(bolus 60–70 j.m./kg) | TAK — UFH lub LMWH<br>(enoksaparyna 1 mg/kg sc) |
| **Klopidogrel/Tikagrelol** | TAK — dawka nasycająca<br>(podwójna antyagregacja DAPT) | TAK — jak najszybciej<br>Tikagrelol preferowany |
| **Beta-blokery (metoprolol)** | iv jeśli tachykardia i brak p/wsk.<br>UNIKAJ przy bloku AV, hipot. | p.o. jeśli stabilny<br>Redukuje ryzyko VT/VF |
| **Amiodaron** | VT/VF oporny na defibrylację<br>300 mg iv po 3. defibrylacji | Przy VT z tętnem<br>150 mg iv powoli |

## ZAWAŁ PRAWEJ KOMORY (RV) — PUŁAPKA LEKOWA

**Towarzyszy zawałowi dolnemu (RCA). Rozpoznaj i zmień postępowanie!**

- Triada kliniczna: HIPOTONIA + wypełnione żyły szyjne + CZYSTE PŁUCA (bez obrzęku!)
- EKG: uniesienie ST w V3R–V4R ≥1 mm — wykonaj dodatkowe odprowadzenia prawokomorowe!
- BEZWZGLĘDNIE UNIKAJ: nitrogliceryny, diuretyków, morfiny bez ostrożności → ciężka hipotonia!
- LECZENIE: płyny iv agresywnie (NaCl 0,9% 250–500 ml bolus) → RV potrzebuje obciążenia wstępnego!
- Jeśli bradykardia / blok AV → atropina 0,5 mg iv. Przy braku efektu → TCP (pacing przezskórny).

## Szybka ściąga — leki w kieszeni ratownika

**ASA 300 mg p.o.** → zawsze przy ACS — rozgryźć i połknąć
**NTG 0,4 mg spray SL** → ból wieńcowy, RR>90, brak RV — co 5 min
**Morfina 2–4 mg iv** → ból oporny na NTG, powoli — uważaj na oddech
**O2 2–4 L/min wąsy** → tylko jeśli SpO2 <94% — titruj do 94–98%
**Heparyna 5000 j.m. iv** → bolus przed PCI (wg zlecenia lekarza/protokołu)

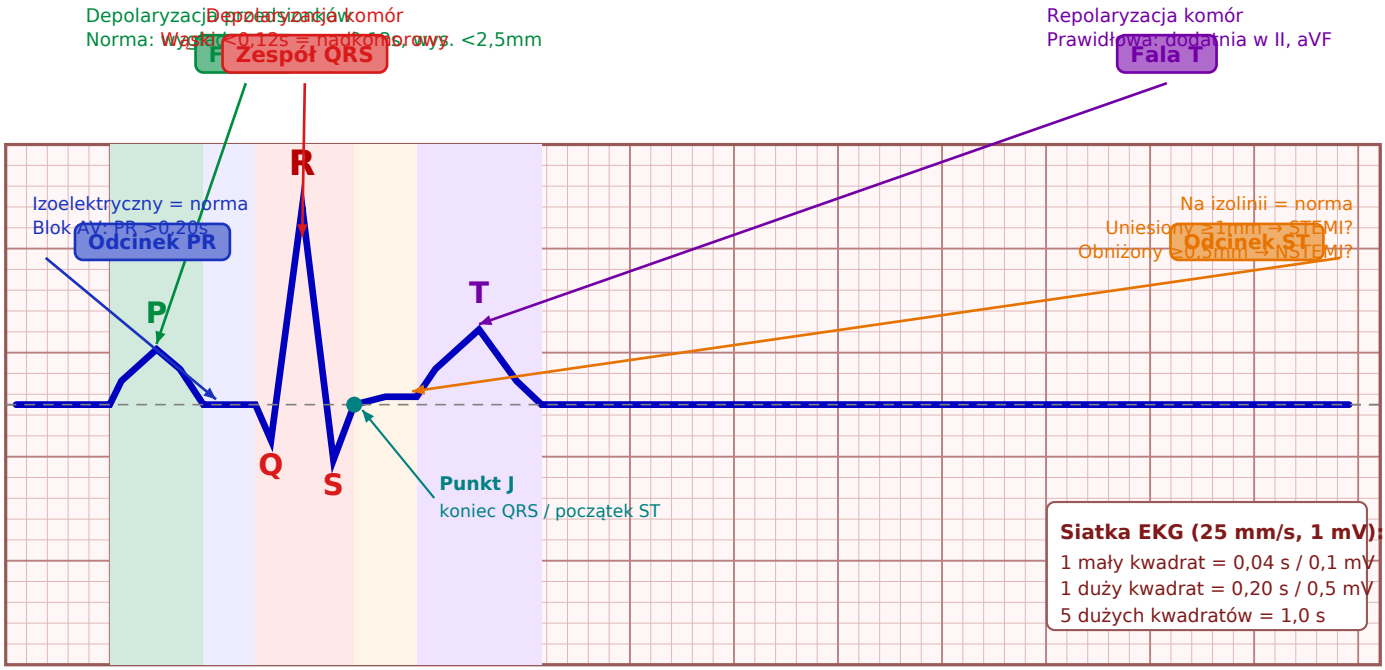


## Znaczenie kliniczne elementów krzywej EKG

| Element | Znaczenie fizjologiczne | Norma | Odchylenia kliniczne |
|---|---|---|---|
| **Fala P** | Depolaryzacja przedsionków. Pochodzi z węzła SA. | Niska, wygładzona, dodatnia w II, aVF | Brak P: FA, rytm komorowy. Ujemne P w II: rytm z połączeni… |
| **Odstęp PR** | Czas od depolaryzacji przedsionków do depolaryzacji komór | 0,12–0,20 s (3–5 małych kwadratów) | Wydłużony PR (>0,20s) = blok AV I°. Skrócony (<0,12s) = pr… |
| **Fala Q** | Pierwsza ujemna wychylenie QRS. Mała Q = przegroda. | Szer. <0,04 s i głęb. <25% fali R | Patologiczny (szer. >0,04s lub głęb. >25%R) = martwica … |
| **Fala R** | Główne dodatnie wychylenie — depolaryzacja ścian boczn… | Rosnąca R od V1 do V5. | Utrata R = brak… |